

TEMA 8 TRATAMIENTO QUIRÚRGICO DEL PIE DIABÉTICO

8.1. TÉCNICAS QUIRÚRGICAS

INTRODUCCIÓN

Existen tres mecanismos que determinan la presentación de la úlcera en una determinada área de la piel del pie: la neuropatía, la isquemia y la hiperpresión.

Las dos primeras condicionan el grado de riesgo de que la úlcera se produzca y la tercera, la hiperpresión, la va a situar anatómicamente.

Las áreas de hiperpresión, producidas por anomalías anatómicas congénitas o adquiridas del pie o por compresiones generadas por el calzado inadecuado, van a producir un agravamiento de la isquemia local en el área de presión, que no va a ser detectada por el paciente por la hipoestesia o anestesia asociada; esta situación, va a generar un área de tejido necrótico por decúbito. La alteración de la sensibilidad impide que el paciente detecte la lesión y evite la presión que le está lesionando la piel del pie.

La hipoestesia o anestesia es una condición imprescindible para que se produzca la lesión. La enfermedad denervante del pie (sección de un tronco nervioso, lesión medular, neuropatía alcohólica, neuropatía diabética, lúes, enfermedad de Charcot, lepra, etc.) va a producir lesiones parecidas por pérdidas de la sensibilidad del pie.

La isquemia es un elemento facilitador de la lesión (aunque ésta se puede producir en ausencia de trastornos vasculares) para que se instaure la escara de forma más o menos fácil y rápida, de acuerdo con el grado de lesión vascular.

Esta lesión en superficie tiene una disposición en profundidad que sigue las líneas de presión hasta el elemento óseo que soporta la sobrecarga. Una vez establecida un área más o menos extensa de tejido necrótico, van a ser los microbios oportunistas del entorno del pie los que van a colonizar este tejido.

La colonización va a provocar una progresión del daño tisular tanto en superficie como en profundidad con riesgo de generar un proceso séptico generalizado.

Localmente suele comenzar como una infección menor, llegando hasta el tejido subcutáneo o la bolsa serosa situada entre la piel y el hueso.

El enfoque terapéutico de la úlcera diabética en el pie tendrá que ir enfocando a intentar controlar los dos factores determinantes -isquemia e hipertensión- y el factor agravante, que es la infección. La hipoestesia o la anestesia en el diabético no es controlable; en la pérdida de sensibilidad de otra etiología, como, por ejemplo, la sección del ciático poplíteo interno, la reparación del nervio y la recuperación de la sensibilidad curarán la úlcera, pues, al tener dolor, el paciente evitará la presión sobre la zona afectada.

La anamnesis y la exploración física del paciente y de sus pies permitirán determinar el grado de lesión neurológica, la presencia o no de isquemia en el pie y si la úlcera está infectada o no, así como las indicaciones y contraindicaciones del tratamiento quirúrgico.

El objetivo de la cirugía es intentar solucionar el problema isquémico -mediante *bypass*, angioplastia transluminal percutánea (ATP)-, desbridar las cavidades sépticas y restituir la estabilidad del pie mediante desbridamientos, osteotomías, resecciones óseas e, incluso, en algunos casos, amputaciones.

TÉCNICAS QUIRÚRGICAS

Véase la Imagen 8.1.

Drenajes

Ante la existencia de un absceso plantar, será necesario realizar un desbridamiento amplio para facilitar la evacuación del material purulento y de los restos óseos.

Antes de practicar el desbridamiento, y administrar antibiótico, se realizará un cultivo con la máxima asepsia posible y en la zona más profunda de la lesión.

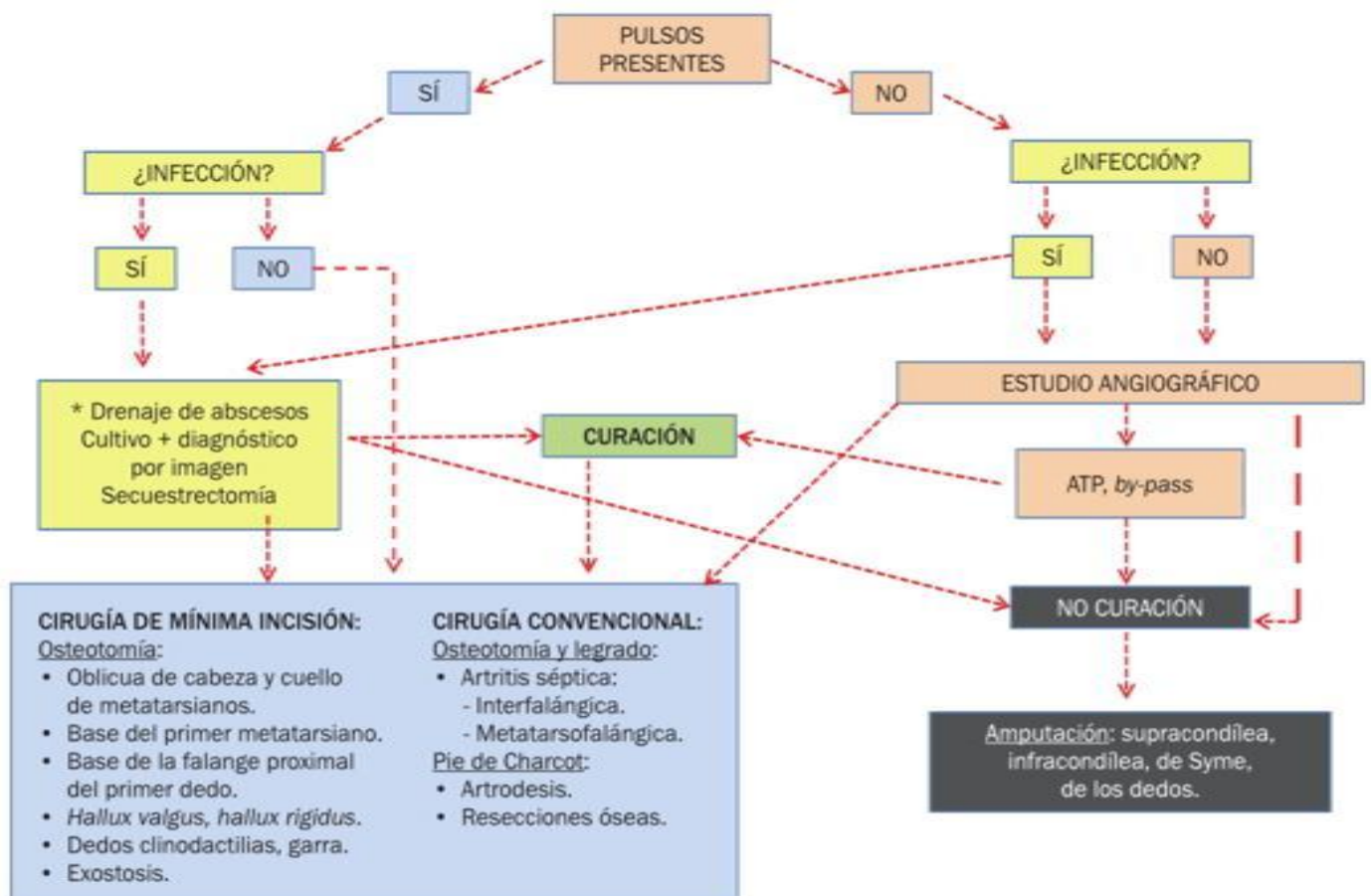
Para realizar el drenaje, en primer lugar, se efectuará la limpieza de la zona con antiséptico y se administrará anestésico local (si el paciente lo requiere, puesto que en la mayoría de estos pacientes la sensibilidad está ausente).

Si existe úlcera, se introducirá unas pinzas mosquito curvas y, sin forzar, se irá siguiendo el trayecto hasta la parte más profunda de la úlcera, intentando llegar a la parte contraria (Imagen 8.2.), en donde se practicará con el bisturí una incisión para

que drenen todos los líquidos allí contenidos. Con una cucharilla, se eliminarán, si existen, los sequestrados óseos. A continuación, se realizará un lavado exhaustivo con H₂O, y un aclarado con solución de polihexanida o suero fisiológico. Mediante unas pinzas mosquito, se insertará un drenaje de tipo Penrose (de látex de 1/4"-1/2" o de silicona de 9 mm) que comunicará de forma permanente la cavidad séptica con el exterior, facilitando la evacuación de líquidos. Este drenaje se mantendrá durante 48/72 horas (Imagen 8.3)

Osteoartritis séptica

Ocurre con mayor frecuencia a nivel de las cabezas de los metatarsianos y de las articulaciones interfalángicas.



8.1. Técnicas quirúrgicas en el pie diabético (tratamiento y prevención).

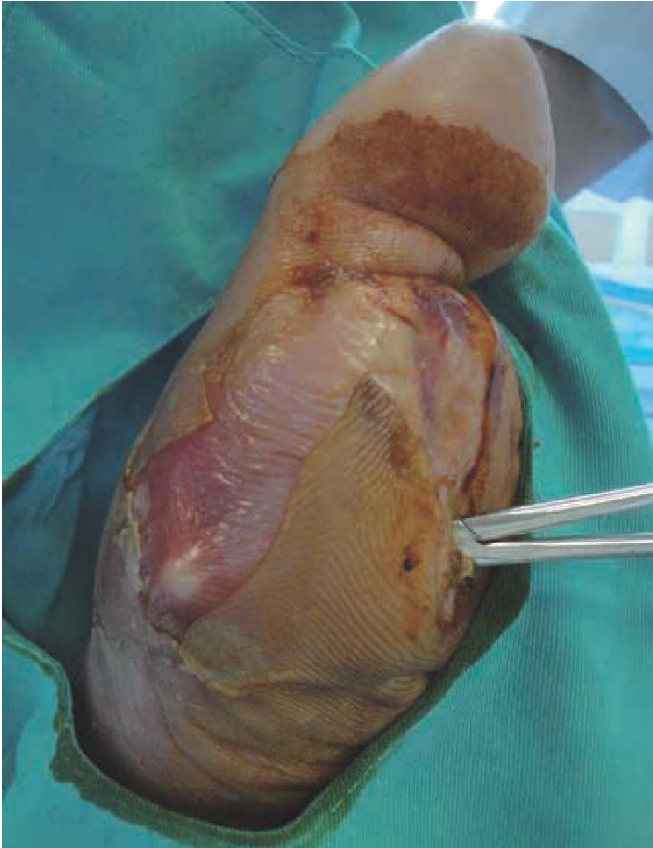


Imagen 8.2. Absceso

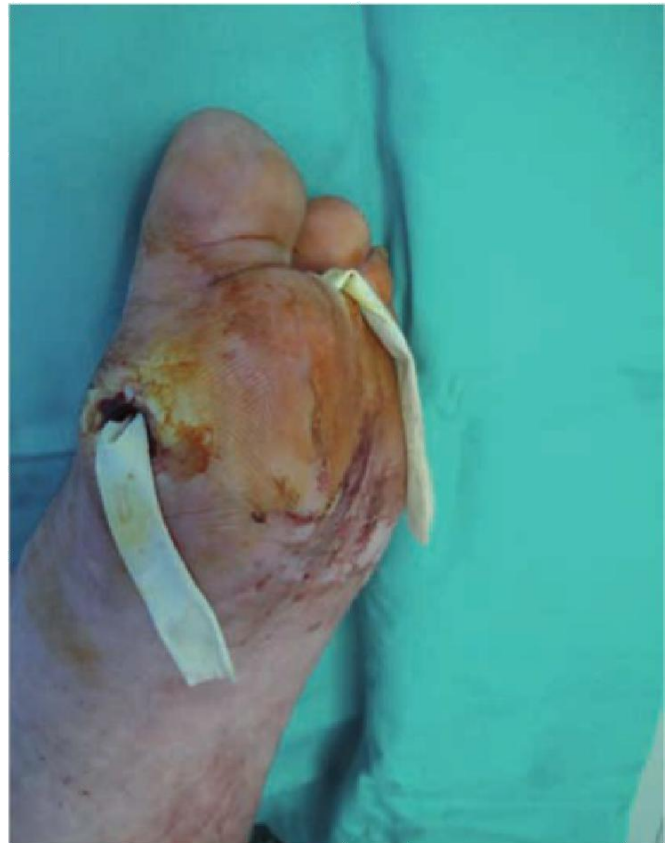

Imagen 8.3. Drenaje de absceso.

Mecanismo de producción

Si una úlcera superficial progresa, llega a alcanzar la bolsa serosa situada en la región plantar de la articulación metatarsofalángica, provocando una bursitis séptica prearticular o preósea, que puede drenarse fácilmente a la articulación subyacente, o alcanzar el hueso.

La articulación más frecuentemente afectada es la metatarsofalángica, estableciéndose, así, una artritis séptica de difícil solución, ya que las cavidades sépticas de la bolsa prearticular y la articulación ofrecen un aspecto de reloj de arena que dificulta el drenaje eficaz, por lo que presenta una evolución tórpida, debido al drenaje alternativo bidireccional de las dos cavidades, una encima de la otra y directamente conectadas con el exterior (Imagen 8.4 a, b, c y d).

Esta situación lleva a la osteítis de los extremos articulares, configurando, así, el proceso anatomopatológico que se conoce como una *osteoartritis séptica fistulizada*, que evoluciona a la formación de sequestros óseos y cartilaginosos que contribuyen a la cronicidad del proceso.

Es característico en el paciente diabético de 40-50 años o con actividad laboral o física importante, grave neuropatía y pulsos distales conservados.

Clínica

Clínicamente, se caracteriza por una úlcera plantar profunda en un área de presión que evoluciona de forma crónica, con supuración persistente y, con frecuencia, con fases de aparente resolución por drenaje espontáneo y que presentan crisis posteriores de agudización más o menos intensas del proceso séptico, con flogosis y edema local o regional de la región plantar y dorsal del pie, pudiéndose algunas veces extender a la pierna, provocando adenitis regional, fiebre y malestar general con descompensación metabólica en los pacientes diabético.

Esta situación va a requerir un tratamiento local mediante la aplicación de un drenaje de tipo Penrose. De forma simultánea, se administrarán antibióticos por vía general y en dosis altas para controlar el proceso.

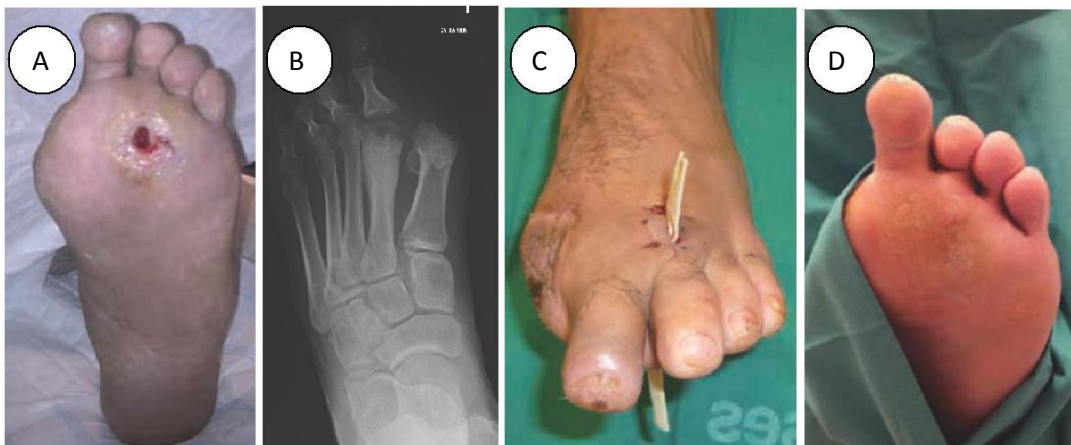


Imagen 8.4. Úlcera en el tercer metatarsiano. Prueba de contacto óseo positiva. (a) Estado prequirúrgico. (b) Radiografía: osteomielitis de la cabeza del tercer metatarsiano. (c) Resección de la cabeza del tercer metatarsiano. (d) Curo semanas después de la osteotomía del tercer metatarsiano.

Técnica quirúrgica

El tratamiento antibiótico ha de ser específico para el microbio identificado, con dosis terapéutica previa y posterior al acto quirúrgico, para evitar su diseminación séptica durante la manipulación quirúrgica.

La intervención de pacientes más neuropáticos se podrá realizar con anestesia local y aquellos que tengan aún una sensibilidad moderada o conservada pueden requerir bloqueo anestésico a nivel del tobillo.

La hemostasia preventiva no es estrictamente necesaria en ningún caso, aunque, si el estado vascular es lo suficientemente bueno, se puede usar la hemostasia preventiva. realizamos la cirugía, con la extremidad elevada a 45°.

Se deberá evitar este tipo de cirugía en los pies isquémicos.

Se realizaba desbridamiento de las cavidades sépticas por vía dorsal, comunicando de forma amplia las dos cavidades entre sí y con el exterior, tanto dorsal como plantarmente, y procurando evitar que queden fondos de saco o tabiques que puedan servir de reservorio.

Durante el desbridamiento, y como gesto fundamental, será necesario reseca los fragmentos óseos y cartilagosos de los extremos articulares afectados por la infección y desvitalizados, prestando especial atención a los fragmentos óseos secuestrados y a aquellos que generen una zona de hiperpresión.

Se efectuará un legrado exhaustivo y una limpieza escrupulosa de todas las cavidades, procurando eliminar los esfacelos y los tejidos necróticos residuales.

Será necesario dejar un drenaje de tipo Penrose. Muchas veces, esta resección de los extremos óseos -especialmente, de los metatarsianos- resuelven el problema, pero, en otros casos, será necesario realizar osteotomías en un segundo tiempo para corregirlo.

Se realiza la primera cura a las 48 horas de la intervención, efectuando la retirada del drenaje, la limpieza con suero fisiológico y la aplicación de antiséptico y apósito estéril. Posteriormente, se irán espaciando las curas según la evolución.

Será necesario mantener el antibiótico hasta que desaparezcan los signos clínicos locales y los parámetros biológicos de infección se hayan normalizados (velocidad de sedimentación globular y proteína C reactiva).

Estos pacientes no suelen requerir mucha terapia analgésica postoperatoria; no obstante, la pauta de 1 g de paracetamol cada 8 horas suele ser más que suficiente en las primeras 24 horas.

Una vez resuelto el problema agudo, no hay que olvidar los cuidados del pie neuropático. Se realizará de nuevo un estudio dinámico de las presiones para evaluar la nueva situación y, así, confeccionar el soporte plantar más adecuado, sin olvidar el tipo de calzado.

En la artritis séptica interfalángica, se realiza la misma técnica, con anestesia troncular del dedo afectado, legrado de las cavidades sépticas y drenaje. La pauta antibiótica y analgésica también es igual que en la artritis séptica de los metatarsianos.

8.2. CIRUGÍA PREVENTIVA O CORRECTORA PARA EL TRATAMIENTO DE LA ÚLCERA SIN OSTEOMIELITIS.

En las zonas con hiperpresión (cabezas de los metatarsianos o articulaciones interfalángicas) o con úlceras sin osteomielitis y en que, con los mecanismos de descarga habituales (filtros, soportes plantares, ortesis de silicona, etc.) no se consigue corregir la sobrecarga, existe un alto riesgo de ulceración e infección del hueso. El objetivo de la cirugía en el pie neuropático es compensar las alteraciones morfológicas, conseguir la estabilización del pie para facilitar la marcha y prevenir la deformidad. A nivel del antepié, es frecuente observar desequilibrios metatarsianos, que comportan la formación de un área de hiperpresión. A nivel interfalángico el uso de calzado inadecuado o el desequilibrio en las partes blandas va a provocar deformidades de los dedos, que, con el roce del calzado, comportan riesgo de ulceración.

Existen diferentes técnicas quirúrgicas para mejorar las zonas de hiperpresión y evitar puntos de conflicto.

Los autores, en pacientes sin osteomielitis, preferimos la cirugía por la cirugía de mínima incisión, en que, al ser menos traumática, se reducen las complicaciones, el riesgo de infección, el tiempo de inmovilización y los costos. Es muy importante saber escoger la técnica más eficaz en cada situación.

A continuación, se proporcionan las directrices para la elección de la técnica quirúrgica según la entidad patológica de que se trate.

Hiperpresión con o sin úlcera plantar en los metatarsianos centrales sin osteomielitis.

Se realiza osteotomía oblicua de la cabeza y cuello (Weil), de 45° a 60°, para lograr acortamiento controlado del metatarsiano y modificar la carga (Imagen 8.5 a, b y c).

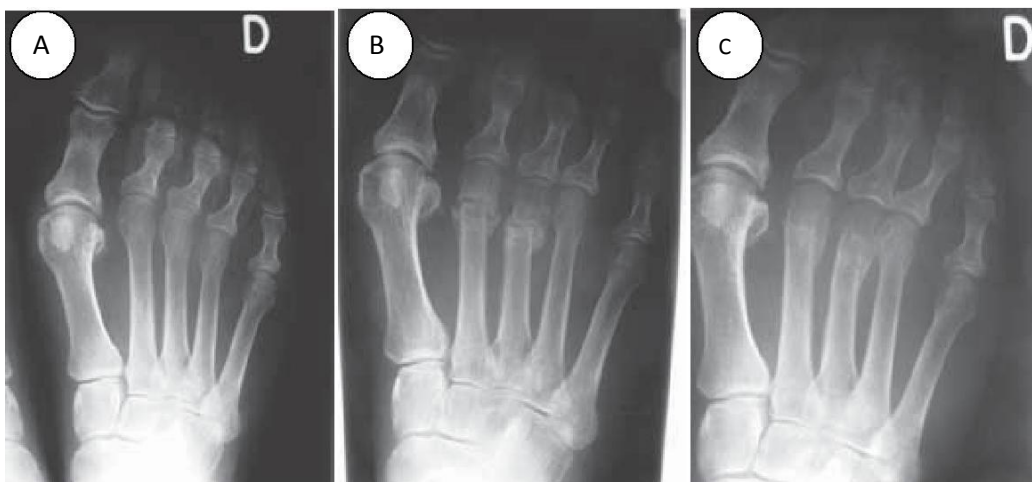


Imagen 8.5. Hiperpresión en la cabeza del segundo metatarsiano. (a) Estado prequirúrgico. (b) Dos meses después de la cirugía. (c) un año después de la cirugía.

Las osteotomías raramente se realizan de un solo metatarsiano, debido a que un acortamiento excesivo puede provocar que la carga se transfiera a otro metatarsiano; por ello, hay que efectuar más de una osteotomía para evitar la transferencia de presión y lograr la máxima armonía del arco metatarsiano en el plano anteroposterior y frontal. Para saber el número de osteotomías que se deben realizar, se puede utilizar la fórmula de Edward Leventen.

- Hiperpresión en el segundo metatarsiano: se realizará osteotomía en el segundo y tercer metatarsiano.
- Hiperpresión en el segundo y tercer metatarsiano: se realizará osteotomía en el segundo, tercero y cuarto metatarsiano.
- Hiperpresión en el tercer metatarsiano: se realizará osteotomía en el segundo, tercero y cuarto metatarsianos.

- Hiperpresión en el tercero y cuarto metatarsianos: se realizará osteotomía en el segundo, tercero y cuarto metatarsianos.
- Hiperpresión en el cuarto metatarsiano: se realizará osteotomía en el tercero y cuarto metatarsianos.

Las osteotomías se pueden estabilizar mediante un métodos de osteosíntesis con un tornillo, aunque, dada la poca lesión de las estructuras vecinas, los autores prefieren dejar libres los extremos para que consoliden en sus posición ideal y alcancen una posición óptima. Sólo requerirán un vendaje de tipo cincha metatarsiana y calzado posquirúrgico, para deambular durante 2-4 semanas. En las úlceras plantares sin osteomielitis, se efectuará la misma técnica quirúrgica (Imagen 8.6. a, b y c).

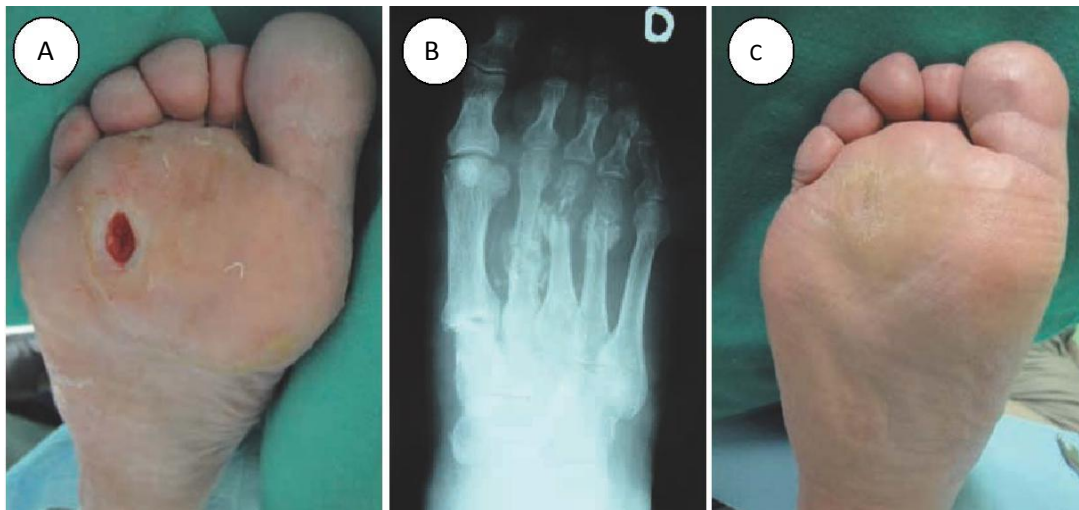

Imagen 8.6. Úlcera de tres meses de evolución en la cabeza del cuarto metatarsiano. Prueba de contacto óseo negativa. (a) Úlcera prequirúrgica. (b) osteotomía del tercero y cuarto metatarsianos; fractura por sobrecarga del segundo metatarsiano; inicio de neuroartropatía de Charcot (un mes después de la cirugía). (c) Cuatro semanas después de la cirugía.

Hiperpresión con o sin úlcera plantar en la cabeza del primer metatarsiano sin osteomielitis.

Se realiza osteotomía de la base del metatarsiano, con o sin fijación para conseguir su elevación (Imagen 8.7. a, b y c).

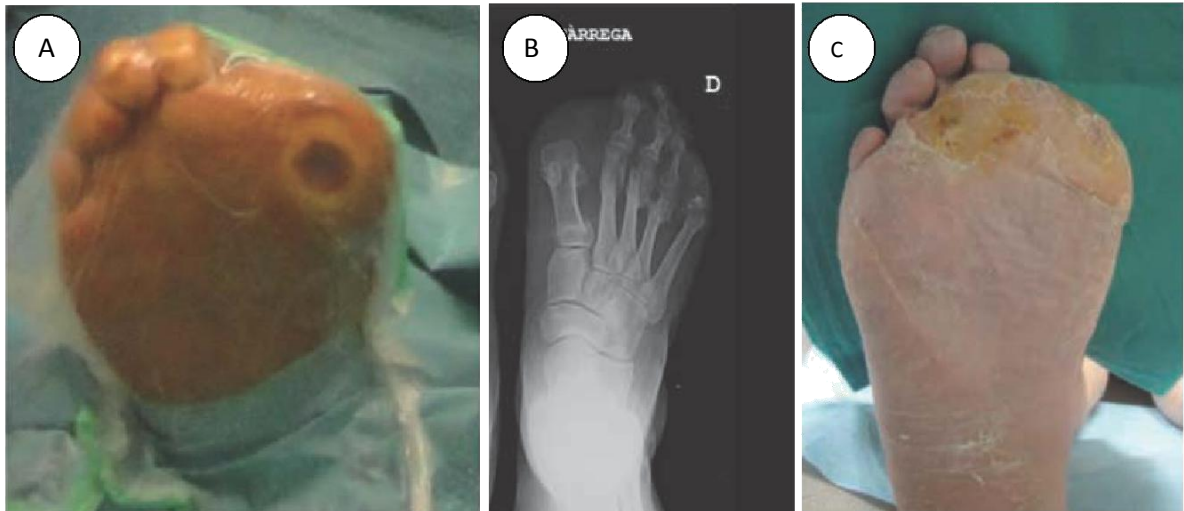


Imagen 8.7. Úlcera sin osteomielitis en la cabeza del primer metatarsiano. (a) Imagen preoperatoria (protección con opsit). (b) osteotomía en la base del primer metatarsiano mediante cirugía de mínima incisión. (c) Seis semanas después de la cirugía.

Úlcera en la cara plantar del primer dedo sin osteomielitis.

Se efectúa osteotomía en la base de la falange proximal del primer dedo sin fijación interna (Imagen 8.8. a, b y c).

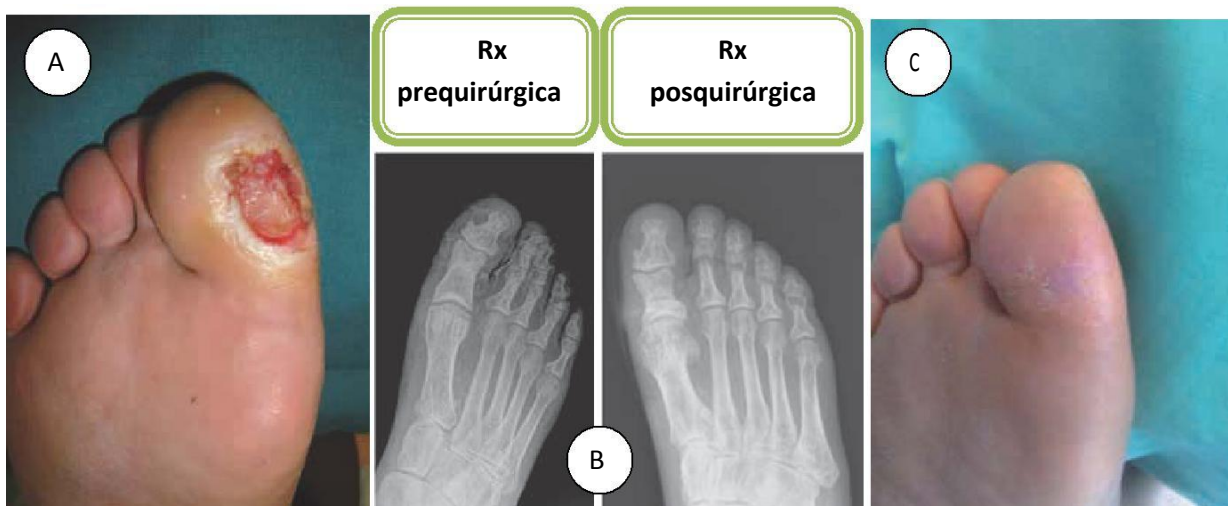


Imagen 8.8. Úlcera en la cara plantar del primer dedo sin osteomielitis. (a) Estado prequirúrgico: úlcera de dos años de evolución. (b) Radiografía prequirúrgica y posquirúrgica (se observa la osteotomía en la base de la falange proximal). (c) Seis semanas después de la intervención.

Deformidades de los dedos (segundo, tercero, cuarto o quinto) con o sin úlcera sin osteomielitis (Garra Proximal, distal o clinodactilias)

Se lleva a cabo osteotomías de las falanges proximal, media o distal en cuña (dorsal y/o plantar), según cada caso, y tenotomía de los tendones flexores y extensores para contrarrestar la deformidad. La estabilización correcta de las osteotomías externas se realiza mediante cintas elásticas adhesivas. De la correcta aplicación de las fijaciones externas, dependerá que el resultado se óptimo.

Hallux valgus sin osteomielitis

No existe una técnica que se pueda aplicar a todos los pacientes. La elección de la técnica dependerá del grado de deformidad, la edad del paciente y el compromiso vascular. La cirugía del *hallux valgus* en los pacientes diabéticos va encaminada a disminuir el riesgo de ulceración, por lo que es recomendable realizar los mínimos gestos quirúrgicos para conseguir la máxima eficacia. Si la cirugía se realiza mediante las técnicas de cirugía de mínima incisión (MIS), se efectúa una exostectomía lo más amplia posible, sin comprometer la estabilidad articular, tenotomía del aductor del primer dedo, capsulotomía parcial y osteotomía en cuña de la falange proximal. En ocasiones, no es posible realizar estas técnicas de MIS debido a la gran deformidad existente y a la necesidad de efectuar osteotomías completas o de aplicar fijaciones con materiales de osteosíntesis (Imagen 8.9. a, b y c)

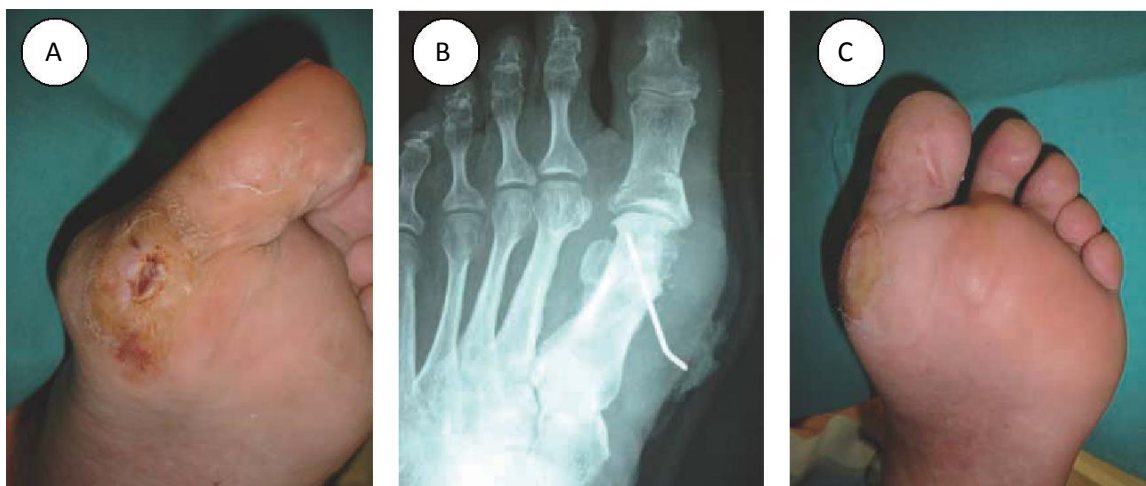


Imagen 8.9. *Hallux valgus* con úlcera sin osteomielitis. (a) Estado prequirúrgico. (b) Imagen posquirúrgica: fijación de la cabeza mediante aguja de Kirschner. (c) Dos meses después de la cirugía.

83. CIRUGÍA DEL PIE DE CHARCOT

Es una cirugía que puede llegar a ser muy compleja: por ello, debe ser efectuada por profesionales con larga experiencia.

El pie de Charcot se puede definir como una neuroartropatía que conduce a una deformidad y, con frecuencia, a una degeneración progresiva de las articulaciones del pie.

El tratamiento quirúrgico tradicionalmente aplicado ha sido la amputación infracondílea, pero, actualmente, gracias a los avances de las técnicas quirúrgicas y a los novedosos materiales de osteosíntesis, es posible su reconstrucción.

Las indicaciones quirúrgicas se pueden agrupar en: afectaciones de partes blandas (con o sin úlcera), inestabilidad articular, desplazamientos pos dislocación, fracturas o imposibilidad de llevar un calzado. El objetivo de la cirugía es conseguir un pie plantigrado, estable y sin prominencias óseas.

Las distintas técnicas quirúrgicas para el pie de Charcot (exostosectomía, osteotomía, artrodesis, alargamiento del tendón de Aquiles o gastrocnemio) pueden realizarse mediante técnicas de MIS, factor que minimiza el riesgo quirúrgico. Un aspecto trascendental que cabe tener en cuenta es que, al ser intervenidos, tienen un tiempo de consolidación más dilatado, siendo frecuentes los casos de pseudoartrosis (artrodesis, osteotomía).

Las prominencias óseas pueden llegar a ser importantes y originar zonas hiperpresión y úlceras. En este caso, puede ser necesario realizar una exostosectomía, siempre después de que haya finalizado la fase inflamatoria y cuando el pie se encuentre estable (Imagen 8.10 a y b). Una complicación importante en estos casos puede ser la presencia de osteomielitis.

En subluxaciones o luxaciones articulares, se deberá recurrir a reducciones abiertas y fijaciones, combinadas al mismo tiempo con fijadores externos, o bien reducciones cerradas y estabilización con múltiples grapas o tornillos o, incluso, injerto óseo autólogo (Imagen 8.11 a, b, c, d y e).

En el caso de que la luxación no se diagnostique a tiempo y ya exista una importante deformidad del pie y el tarso, estará indicada la práctica de artrodesis limitadas a las articulaciones mayormente afectadas, con fijación interna rígida para corregir la deformidad (Imagen 8.12. a, b, c y d, y 8.13. a, b y c).

En casos extremos y complicados con un proceso séptico, la amputación puede ser la única opción de tratamiento.

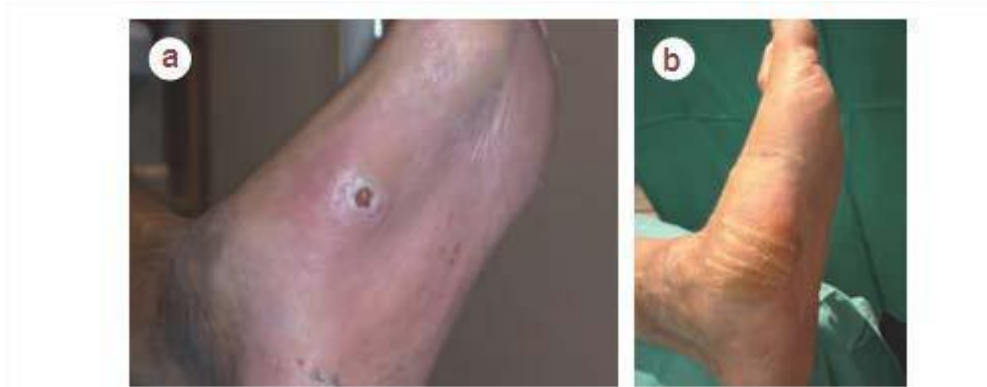


Imagen 8.10. Úlcera por prominencia ósea en un pie de Charcot. (a) Estado prequirúrgico. (b) Al cabo de dos meses.

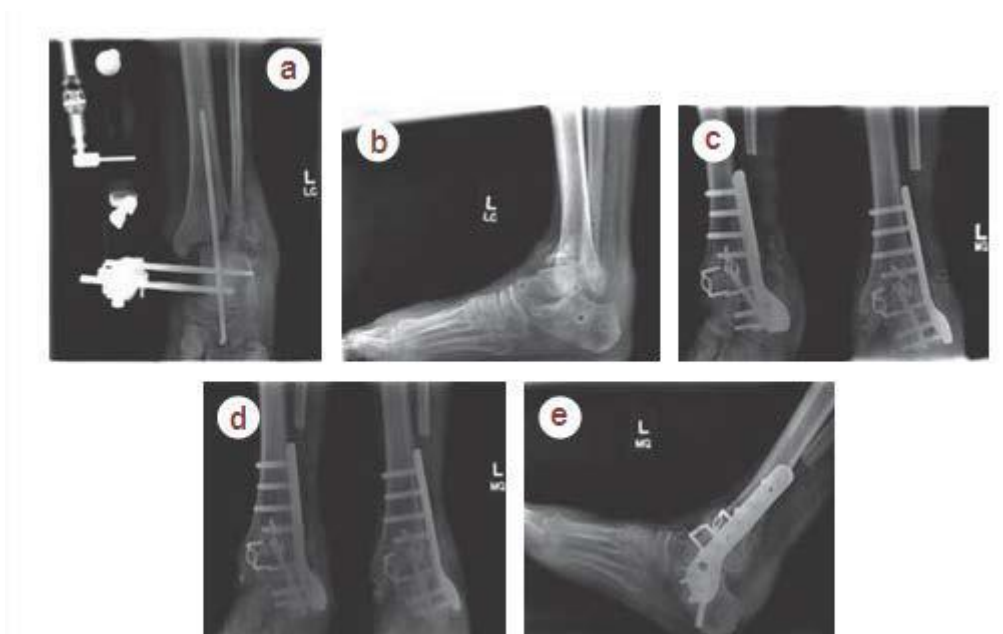

Imagen 8.11. Luxación del tobillo después de una fractura bimalleolar. (a) Se aplicó un fijador externo de forma temporal para prevenir un mayor colapso de la articulación del tobillo y permitir la curación del tejido blando y la reducción del edema. Se observa una subluxación lateral del talón respecto a la interlínea articular del tobillo y fragmentación del maléolo peroneal. Éste será extraído una vez la herida y el edema sean suficientemente estables para ser tratados mediante artrodesis calcaneotibial. (b) Imagen con el fijador externo ya extraído. hay una pérdida sustancial de hueso en la parte distal lateral de la tibia y subluxación del tobillo. (c) la fusión definitiva de la articulación de la tibia con la subastragalina se realizó con una placa fijadora lateral. Se

emplearon tornillos y grapas para efectuar una fijación interna adicional de la tibia con el talón y de éste con el calcáneo. (d) el paciente mostraba una correcta consolidación en la revisión de seguimiento a los ocho meses. Se observa que el peroné fue extraído durante la primera intervención y fue triturado para usarse como injerto óseo. Éste se colocó por la parte anterior y posterior en la fusión de la articulación tibioastragalina. a consecuencia de ellos, se consiguió una excelente consolidación intraarticular y extrasrticular. (e) La visión lateral muestra una excelente alineación y consolidación.

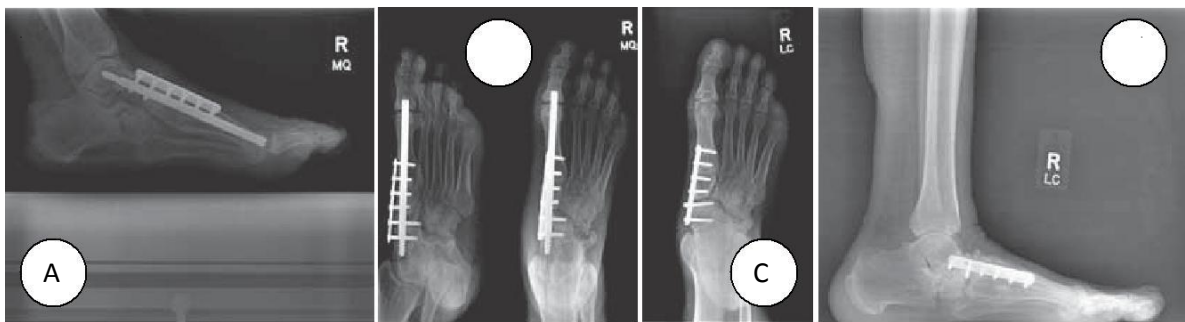


Imagen 8.12. Estabilización completa del pie mediante una fusión medial con un clavo intramedular colocado a través del primer metatarsiano hasta el retropié y fijado mediante una placa adyacente a las articulaciones. (a) En la imagen lateral, se observa una correcta alineación entre el retropié, el mediopié y el antepié. (b) Al cabo de unos meses, la fijación intramedular empezó a migrar de forma distal hasta la falange proximal del primer dedo. (c) Se extrajo la fijación intramedular. La radiografía al cabo de tres años muestra una estabilidad y alineación satisfactorias. El paciente no ha tenido ningún problema posterior ni colapso del pie. (d) Proyección lateral del caso al cabo de tres años.

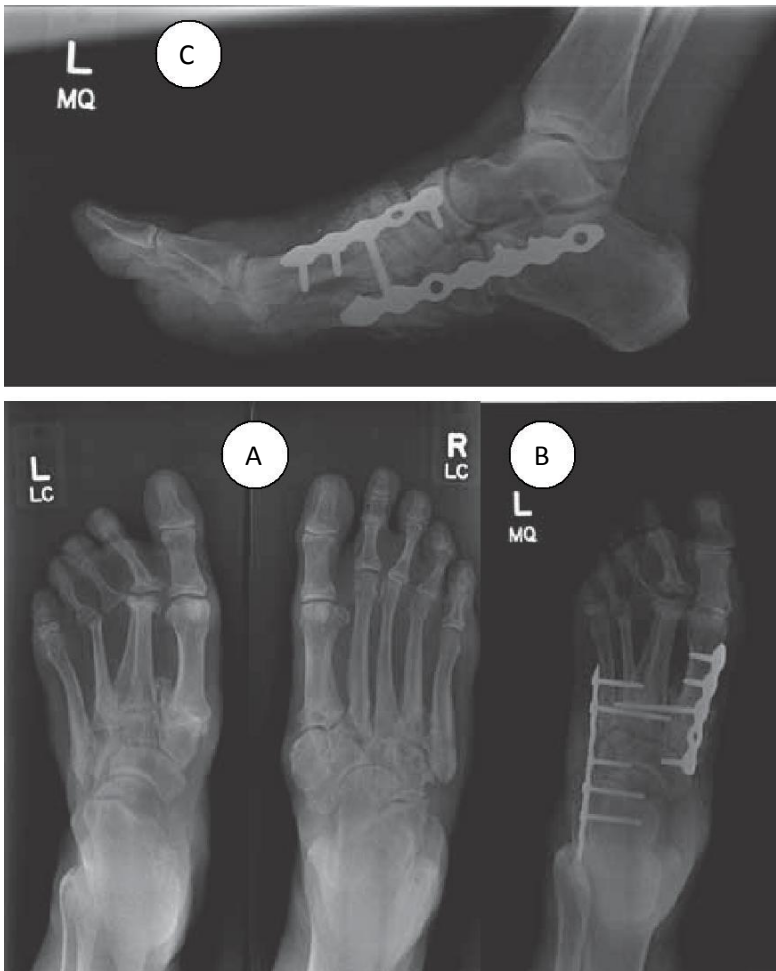

Imagen 8.13. Colapso completo en el pie de Charcot. (a) En la columna medial, la parte lateral y el mediopié. (b) Este caso precisó un bloqueo con placas en la parte medial y lateral. La articulación astragaloescafoidea no se fusionó, permitiendo una función biomecánica normal entre el tobillo y las articulaciones astragaloescafoidea y subastragalina. (c) La proyección lateral muestra una buena alineación y estabilización de la deformidad, además de la conservación de la articulación subastragalina.

8.4. CIRUGÍA DEL PIE DIABÉTICO CON ISQUEMIA

Indicaciones de revascularización

¿Todo paciente con un pie diabético y una exploración arterial patológica debe ser sometido a cirugía revascularizadora de las extremidades inferiores? Ésta es, sin duda, la cuestión más difícil de resolver. La imposibilidad de determinar *a priori* de una forma más o menos precisa si la perfusión arterial del paciente será suficiente para lograr cicatrizar la lesión obligará a usar parámetros clínicos.

Así, se indicará revascularizar en:

- Lesiones cutáneas de evolución tórpida (Imagen 8.14)

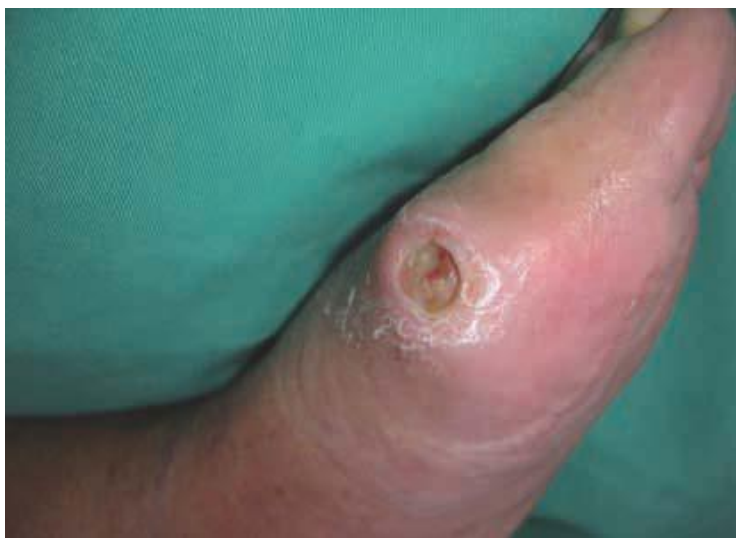

Imagen 8.14. Paciente sin pulsos y con osteomielitis en la cabeza metatarsiano (Rx positiva)

- Lesiones cutáneas extensas que requieran desbridamiento extenso (Imagen 8.15).

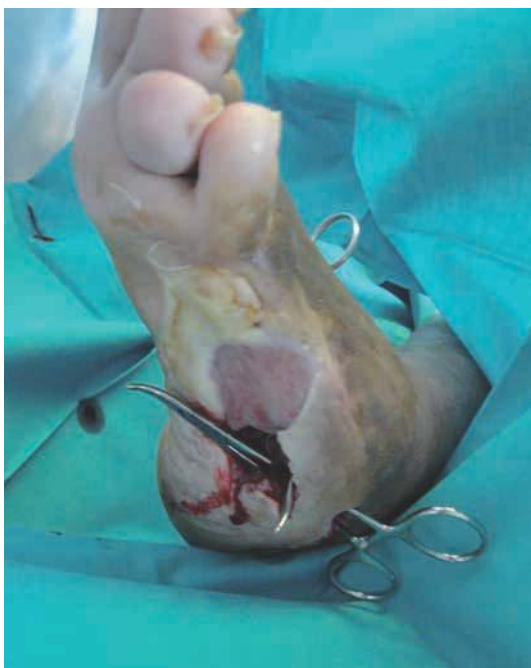

Imagen 8.15. Absceso en el talón a causa de una úlcera de larga evolución. Pulsos no palpables.

- Lesiones que requieran amputaciones menores (amputaciones de dedos, amputaciones transmetatarsianas, etc.) (Imagen 8.16)

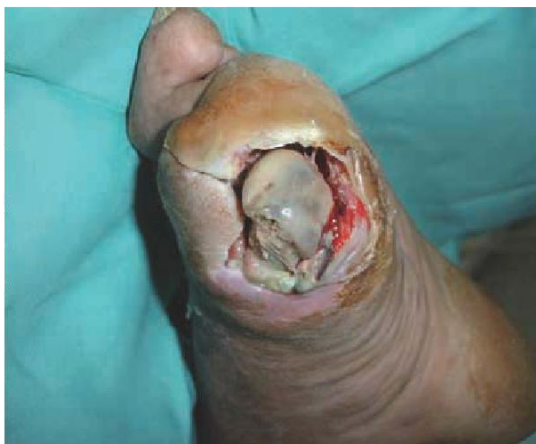

Imagen 8.16. Necrosis de la cabeza del primer metatarsiano en un paciente con isquemia grave.

TÉCNICAS DE REVASCULARIZACIÓN

Una vez determinada la conveniencia de revascularizar la extremidad, se deberá llevar a cabo una prueba topográfica para poder determinar el tipo de intervención. Tradicionalmente, se utilizaba la arteriografía, pero, en los últimos años, el desarrollo de la ecografía, de la resonancia magnética y de la tomografía axial computarizada le han restado protagonismo. Pese a ello, la arteriografía sigue siendo la prueba de referencia, sobre todo, cuando se evalúa las arterias tibiales.

Actualmente, se dispone de dos técnicas de revascularización:

- Cirugía convencional o abierta: la técnica más empleada en los pacientes diabéticos es el *by-pass*. Siempre que sea posible, se utilizará la vena safena como injerto, dado que los resultados de permeabilidad de la vena son superiores a los de cualquier material protésico como el teflón (PTFE) o el dacrón, entre otros (Imagen 8.17 a, b, c, d, e, f y g).
- Cirugía endovascular: bajo este nombre, incluyen todos los procedimientos con los que, a través de una punción arterial, se realiza una reparación arterial. Ésta puede ser una dilatación simple (ATP), una recanalización de una arteria ocluida con la subsiguiente dilatación y la implantación de *stents* (Imagen 8.18 a, b y c).

La utilización de una técnica u otra vendrá determinada por los hallazgos de la arteriografía, por el estado general del paciente y por el tipo y localización de las úlceras del pie. En lesiones segmentarias, estenosis u oclusiones cortas, la técnica de elección es la cirugía endovascular. Por el contrario, cuanto más extensa es la lesión,

mejores son los resultados de la cirugía convencional (*by-pass*). No obstante, cada vez son más los pacientes que, gracias a las mejoras experimentadas por los materiales usados en cirugía endovascular pueden beneficiarse de estas técnicas, mucho menos agresivas y con recuperaciones más rápidas. Por lo tanto también se puede realizar en pacientes con elevado riesgo quirúrgico, pese a que arteriográficamente no sean casos idóneos.

Independientemente del tipo de cirugía, la arteria revascularizada -sobre todo, cuando las lesiones afectan a las arterias tibiales- es uno de los datos más importantes a la hora de determinar la eficacia de la revascularización. Así, si se revasculariza una arteria que irriga directamente la zona de se halla la úlcera, la curación es más rápida que si la revascularización se realiza en otra arteria que irrigue de forma indirecta la zona de la úlcera. Esta idea está respaldada por la presencia a nivel del pie de los angiosomas, territorios irrigados por una arteria.

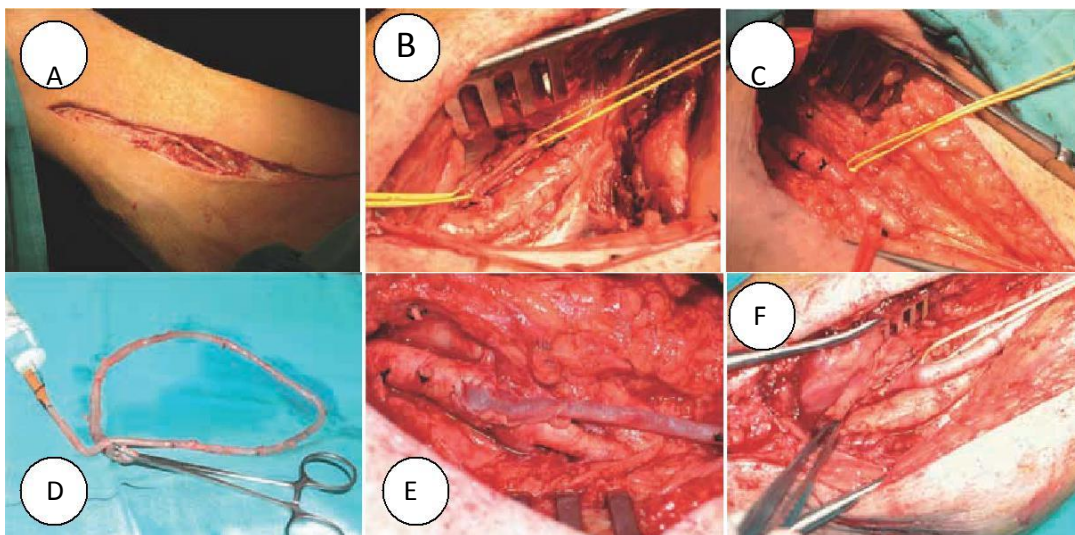


Imagen 8.17. *By-pass* con venas safena invertida desde la arteria femoral común al tercio medio de la arteria peronea. (a) Disección de la vena safena a nivel del muslo. (b) Disección de la arteria peronea (control con *vessel loops*). (c) Disección de la arteria femoral común. (d) Extracción y preparación de la vena safena. (e) y (f) Anastomosis terminolateral entre la arteria femoral común y la vena safena.

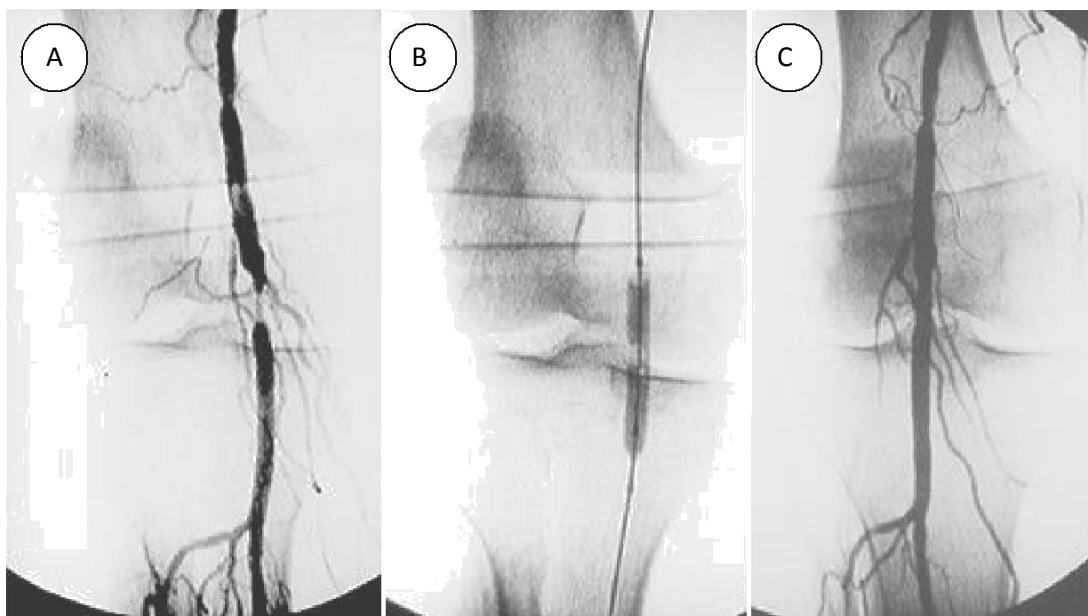


Imagen 8.18. Angiopatia percutánea de una estenosis poplítea. (a) Arteriografía previa a la dilatación. (b) Hinchado del balón dilatando la estenosis. (c) Arteriografía posterior a la dilatación.

8.5. PIE SÉPTICO: Pautas de actuación.

El paciente diabético con un séptico puede precisar cirugía urgente en menos de 8-12 horas, debiéndose indicar un ingreso urgente en el hospital, antibióticos intravenosos y control estricto de su diabetes. Tras ello, se podrá llevar a quirófano para la práctica de amputaciones abiertas y desbridamientos amplios con extracción de los tejidos necróticos. La presencia de isquemia crítica no debe ser un factor de espera frente a un absceso, una gangrena húmeda o un flemón. Si la precisa, la revascularización se realizará después del drenaje de la infección. La espera en el drenaje del pie séptico y el tratamiento exclusivo con antibióticos sin cirugía se traducen en una tasa más elevada de amputaciones proximales (Imagen 8.19).

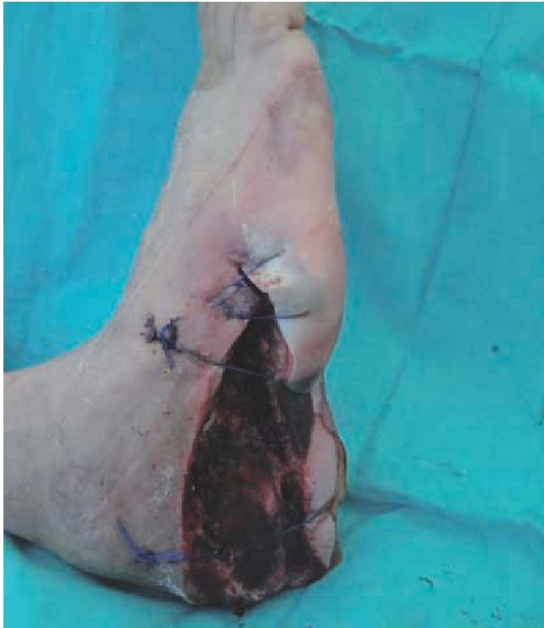

Imagen 8.19. Pie séptico

Se deberán abrir todos los compartimentos con material purulento y reseca los tejidos desvitalizados. Habrá que reevaluar a las 24 horas para proseguir con curas o realizar una nueva amputación.

A fin de establecer el grado de contribución relativa de la infección y la isquemia, se propone clasificar a los pacientes en tres grupos.

- Grupo I: precisan intervención urgente en menos de 24 horas para el desbridamiento de abscesos, infecciones o gangrenas, necesario para el control del proceso séptico. Tiene un gran índice de amputaciones mayores en el postoperatorio inmediato (16%).
- Grupo II: pacientes con celulitis que no requieren cirugía urgente y se controlan con antibióticos sistémicos.
- Grupos III: paciente que presentan úlceras que no se curan o gangrenas secas; lo que indica una isquemia como principal problema. Son los que presentan una mayor incidencia de amputaciones mayores tardías (39%).

8.6. Amputaciones

INTRODUCCIÓN

A pesar del sustancial incremento de la tasa de conservación de la extremidad, en los pacientes diabéticos con afectaciones infecciosas graves o en estadios finales de la enfermedad isquémica, la amputación es el único tratamiento posible. Aunque habitualmente se suele considerar la amputación una expresión de fallo terapéutico, lo correcto es considerarla una técnica quirúrgica reconstructiva dentro del manejo global de los pacientes con alteraciones en las extremidades.

La mayor parte de las amputaciones de la extremidad inferior se producen por complicaciones vasculares e infecciosas de la diabetes *mellitus*, y entre un 15 y un 35% de los diabéticos amputados perderá una segunda extremidad en los siguientes cinco años.

El nivel de amputación en los pacientes con posibilidad real de recuperar la deambulación debe ser aquel que garantice la máxima probabilidad de cicatrización con la mayor eficiencia de la extremidad después de la rehabilitación. En los pacientes con nulas posibilidades de recuperar la deambulación, sólo debe prevalecer el criterio de cicatrización.

El abordaje multidisciplinario de las amputaciones, tanto antes como después de la intervención quirúrgica (médico rehabilitador, psicólogo, fisioterapeuta, asistente social, ortopeda), así como el apoyo familiar, mejoran drásticamente el tiempo de hospitalización y la duración y la tasa de rehabilitación.

Siempre que sea posible, debe evitarse la amputación supracondílea y realizarse la infracondílea, dado que el resultado funcional de la rehabilitación de esta última es muy superior al de la primera. En la tabla 8.1., se muestra el consumo energético según el nivel de amputación.

En pacientes isquémicos de grado 3 y 4 con las posibilidades de revascularización agotadas, la amputación es la única intervención posible, y el nivel de amputación debe determinarse por los criterios antes expuestos.

Hay escuelas que preconizan una amputación inicial en pacientes en los que la revascularización de salvamento de la extremidad es factible. Argumentan que hay un elevado número de revascularizaciones que finalizan en amputación, que el nivel de

amputación puede cambiar por un *by-pass fallido*, que las múltiples reintervenciones incrementan las tasas de morbilidad y que la rehabilitación de amputados es cada vez más eficaz.

Los partidarios de la revascularización aducen que la tasa de salvación de la extremidad supera a la tasa de permeabilidad de los *by-pass* (se conserva la extremidad aunque se ocluya el *by-pass*) y que la calidad de vida es mucho mejor en estos pacientes cuya expectativa de vida es limitada.

Taylor et al. han realizado un detallado análisis de los factores clínicos preoperatorios que ayudan a predecir la recuperación funcional en las amputaciones mayores de las extremidades inferiores. El 70% de los pacientes estudiados eran diabéticos y el 91,5 % tenía enfermedad vascular periférica. Los resultados fueron que los pacientes con limitada deambulación preoperatoria, edad ≥ 70 años, insuficiencia renal crónica (IRC) en diálisis o enfermedad coronaria avanzada presentaban peores resultados funcionales y, según ellos, deberían agruparse con los pacientes encamados a lo que tradicionalmente se les indica una amputación supracondílea paliativa inicial. Por el contrario, los pacientes jóvenes con amputación infracondílea alcanzan un resultado funcional similar al esperado tras una revascularización con éxito de la extremidad inferior.

Así pues, entre los pacientes diabéticos con isquemia grave de la extremidad inferior, hay un amplio grupo en que no está clara la indicación inicial de amputación o revascularización, que dependerá en gran medida de la experiencia personal y del servicio para decidir la mejor actitud terapéutica. Andros ha elaborado un sistema de clasificación (LEGS: *Lower Extremity Grading System*) cuya puntuación orienta hacia un determinado tratamiento inicial (0-9: cirugía abierta; 10-19: cirugía endovascular; ≥ 20 : amputación primaria). Con esta herramienta, se pretende que la decisión se tome a partir de datos objetivos.

TIPOS DE AMPUTACIONES

Clásicamente, las amputaciones del miembro inferior se han agrupado en menores cuando afectan sólo al pie y mayores cuando comportan un acortamiento de la extremidad.

Las más frecuentes son las de los dedos de los pies, la infracondílea y la supracondílea. La amputación transmetatarsiana está siendo sustituida con éxito por las osteotomías de descarga (Weil). Otras amputaciones menos frecuentes son la de Pirogoff, la de

Tabla 8-1. Consumo energético según el nivel de amputación¹⁴

NIVEL DE AMPUTACIÓN	ENERGÍA POR ENCIMA DE LA BASAL (%)	VELOCIDAD (m/min)	GASTO DE OXÍGENO (mL/kg/m)
Transtibial largo	10	70	0,17
Transtibial medio	25	60	0,20
Transtibial corto	40	50	0,20
Transtibial bilateral	41	50	0,20
Transfemoral	65	40	0,28
Silla de ruedas	0-8	70	0,16

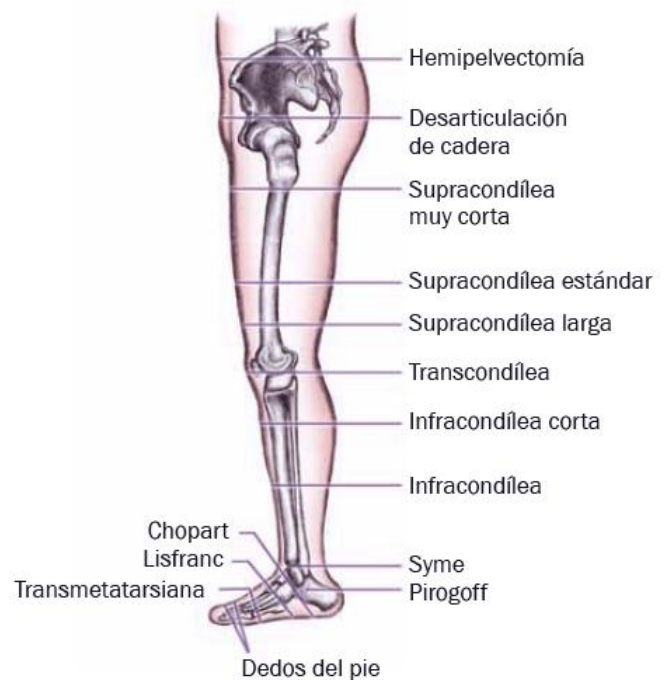
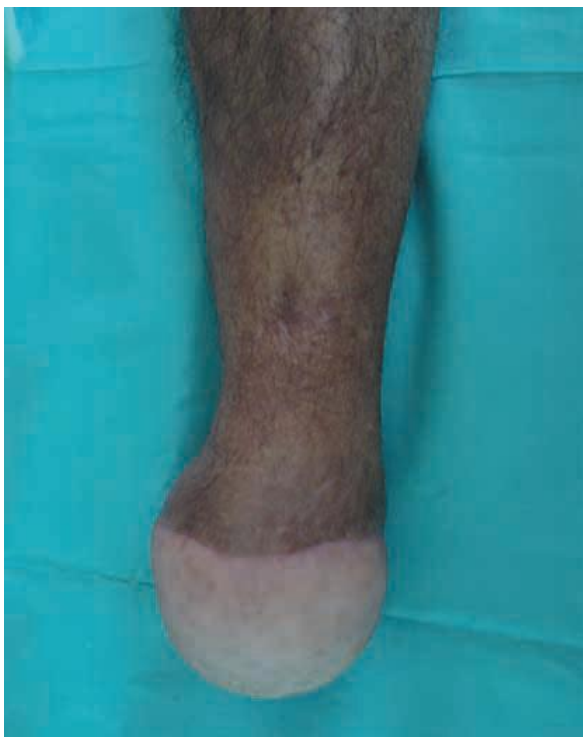

Tabla 8.1): Consumo energético según el nivel de amputación. Imagen 8.20, la infracondílea y supracondíleas largas y la transcondílea (Imagen 8.21).

Chopart y la de Lisfranc a nivel del pie, la de Syme (transmaleolar) (Imagen 8.20), la infracondílea y suprancondíleas largas y la transcondílea (Imagen 8.21). Existen multitud de tratados quirúrgicos que explican con detalle cada una de las respectivas técnicas de amputación; por ello, aquí se comentarán únicamente algunos de los aspectos más relevantes que cabe tener en cuenta en cada una de ellas. Antes de realizar una amputación transmetatarsiana es preciso asegurar la adecuada perfusión del tejido plantar y dorsal y preservar, si es posible, las conexiones entre la arteria pedia y las arterias plantares (ramas de la tibial posterior). También es importante trazar una parábola haciendo que la osteotomía del segundo metatarso sea la más larga. Existe el riesgo de que el pie quede en equinvaro por la pérdida del extensor del primer dedo, cuya función es la flexión y rotación dorsal. Cuando aparecen úlceras por un mal apoyo en una amputación transmetatarsiana, puede ser útil el alargamiento del tendón de Aquiles.

En la amputación de Lisfranc, es importante mantener la porción proximal del segundo metatarso y realizar una tenodesis del tendón tibial anterior al cuboides (si es posible). Tanto en la amputación de Lisfranc como en la de Chopart, es muy útil usar la piel plantar para cubrir la porción anterior de la amputación, dada su elevada resistencia.

En las amputaciones por debajo de la rodilla, es importante comprender que las arterias surales, a menudo, no están afectadas por la enfermedad vascular periférica, lo que permite el uso de un colgajo posterior miocutáneo (músculo gastrocnemio y sóleo) para cerrar la amputación. La osteotomía del peroné debe ser siempre 1 cm más corta que la tibial, y el borde distal de la tibia debe biselarse. Una revisión de Cocharene de las amputaciones infracondíleas realizadas en 2004 concluyó sin embargo, que la técnica de amputación no tiene incidencia sobre el resultado y que es una cuestión de preferencia del cirujano.

CONCLUSIONES

A lo largo de los años, el uso de la amputación como tratamiento de las lesiones isquémicas o infecciosas de la extremidad inferior en los diabéticos ha ido evolucionando. Inicialmente, cuando las técnicas revascularizadoras quirúrgicas eran inexistentes o muy deficitarias se estableció como única posibilidad terapéutica. La mejora de los materiales y la aparición de la cirugía de salvamento de la extremidad con *by-pass* a troncos distales provocó un efecto contrario, con indicaciones

quirúrgicas al límite y revascularizaciones a ultranza en pacientes que finalmente acababan amputados. La tendencia actual tiene como objetivo conseguir que la extremidad sea lo más funcional posible a medio y largo plazo, ya sea a través de la revascularización o bien de la amputación inicial, a fin de que el paciente tenga la máxima probabilidad de alcanzar lo antes posible un nivel de actividad satisfactorio. Para una correcta decisión, es importante estandarizar los criterios de la amputación frente a la revascularización para evitar, así, cirugías reiteradas que finalizan en fracaso. No hay que sobreestimar las posibilidades de la revascularización en los pacientes con IRC en diálisis y en los diabéticos muy evolucionados.

8.7. Fisioterapia en el paciente amputado

En líneas generales, la fisioterapia intentará reducir las repercusiones de la amputación en la actividad funcional de la persona.

La fisioterapia puede modificar la cadena de causalidad: enfermedad - deficiencia - discapacidad - minusvalía (*disease - impairments - disabilities - handicap*).

Es muy importante que el fisioterapeuta trabaje en equipo. El equipo interdisciplinario puede estar formado por los siguientes profesionales: cirujano ortopédico, cirujano vascular, endocrinólogo, psicólogo, técnico ortopeda, asistente social, personal de enfermería, podólogo, terapeuta ocupacional y fisioterapeuta.

El objetivo es restituir las funciones de soporte y movilidad para conseguir la máxima autonomía de la persona.

FASE PREQUIRÚRGICA

Iniciar el tratamiento en la fase preoperatoria permitirá una recuperación más rápida, tanto desde el punto de vista físico como del psicológico.

El tratamiento consiste en:

- Ejercicios generales.
- Ejercicios para potenciar los músculos necesarios para la marcha.
- Ejercicios de marcha con bastones y/o deambulación.
- Ejercicios respiratorios.
- Preparación psicológica.

FASE POSQUIRÚRGICA

Esta etapa se caracteriza por una rehabilitación precoz y progresiva.

El tratamiento debe adecuarse a la edad del pacientes, a su estado general de salud, a su capacidad funcional y al nivel de actividad previa a la amputación.

Tratamiento inicial

El tratamiento consiste en:

- Mantenimiento de un buen estado general.
- Ejercicios respiratorios.
- Ejercicios generales de los miembros superiores e inferiores no intervenido.
- Si existe dolor, terapias analgésicas como, por ejemplo, la estimulación nerviosa eléctrica transcutánea (TENS).
- Movilización de todas las articulaciones conservadas.
- Verticalización y sedestación precoz. Ejercicios de equilibrio.
- Mejorar el retorno venoso linfático, evitando la elevación excesiva de los pies de la cama y el decúbito prolongada.
- Ejercicios para el control postural en decúbito.
- Evitar posturas mantenidas, como la flexión plantar, la flexión de la rodilla, la rotación externa y la flexión de la cadera. Por ejemplo, en amputaciones supracondíleas, se deben evitar las flexiones mantenidas de la articulación coxofemoral. Existe el peligro de generar contracturas y retracciones musculares en los músculos de la cadera, en especial , del psoas ilíaco. Por este motivo, es importante el uso de un colchón firme y acostarse boca abajo durante 30 minutos dos veces al día y realizar ejercicios de elongación muscular.
- Los cuidados del muñón incluyen un vendaje compresivo elástico ara luchar contra el edema. El vendaje debe ser firme, pero no prieto, con presión decreciente de distal a proximal, y debe cambiarse tres veces al día. Son importantes los masajes suavs para mejorar el drenaje linfático y venoso con una vigilancia muy atenta de la piel, manteniéndola limpia, nutrida e hidratada.
- Masaje trófico de los tejidos vecinos.

- Movilización analítica activa de las articulaciones restantes de la extremidad inferior.
- Enseñanza de la marcha con apoyo parcial.

Tratamiento tras la consolidación de la cicatriz del muñón

Cuando la cicatriz del muñón esté consolidada, el tratamiento consistirá en:

- Actividad muscular intensificada y generalizada.
- Educación para el apoyo.
- Reeducación de la sensibilidad del muñón: golpeteos, ultrasonidos en forma pulsada e infrasonidos para despertar la sensibilidad profunda.
- Es frecuente que después de la amputación la piel del muñón esté muy sensible, para tratar la hipersensibilidad cutánea, se puede usar un cepillo suave, pelotas con distintas texturas rugosas, diferentes pinceles y acariciar o frotar con distintas telas o toallas. La estimulación progresiva de la piel conseguirá disminuir su excesiva sensibilidad.
- Movilización de la cicatriz; desplazar planos cutáneos mediante movimientos transversales y longitudinales para evitar retracciones hipertróficas de la cicatriz.
- Educar al paciente en el autocuidado y la higiene del muñón.
- En amputaciones a nivel del pie, son importantes las ortesis y la adaptación del calzado.
- En las amputaciones a nivel del pie, son importantes las ortesis y la adaptación del calzado.
- En las amputaciones supramaleolares que requieran una prótesis, se trabajará conjuntamente con el ortopeda, adaptando el trabajo de rehabilitación a la evolución del muñón. El proceso de adaptación de la prótesis se iniciará cuando el volumen de la extremidad residual se estabilice, es decir, cuando su perímetro deje de disminuir. El proceso de adaptación a la prótesis definitiva puede incluir prótesis provisionales. En algunos pacientes, una vez que la herida del muñón esté cicatrizada, pueden usarse fundas de silicona para la compresión de la extremidad residual. En la colocación de las fundas de silicona, es importante asegurarse de que no quede aire atrapado y así poder crear una presión lo más uniforme y equilibrada posible en el lugar de la amputación. Es necesario educar a los pacientes y a los familiares en el cuidado de la piel y en la higiene de las fundas de silicona. Hay que insistir en el

trabajo para fortalecer la musculatura del tronco, la pelvis, la pierna sana y los brazos. También son muy importantes los ejercicios de elongación y relajación muscular. El fisioterapeuta debe ser muy creativo para adaptar los ejercicios a cada paciente, utilizar varios recursos como pesos libres, bandas elásticas, toallas, etc. y realizarlos en distintas posiciones. Hay que instruir al paciente sobre la colocación, los cuidados y la higiene de la prótesis.

Rehabilitación de la marcha

La rehabilitación de la marcha y la reeducación funcional para las actividades de la vida diaria es un proceso progresivo que incluye varias etapas. Se inicia con ejercicios para conseguir sentarse y ponerse de pie sin ayuda. Es necesario mantener una correcta posición de la pelvis y el tronco. Se debe trabajar el equilibrio y la coordinación para realizar transferencias del peso corporal cuando el paciente está en posición vertical.

Habrá que realizar un trabajo propioceptivo, buscando el equilibrio estático y dinámico, estimulando al paciente con pequeñas desestabilizaciones para automatizar el control postural y las reacciones «anticaídas». El entrenamiento para la marcha tiene varios objetivos: ayudar a los amputados a adaptarse a su nueva condición, lograr una óptima carga del peso, mejorar la coordinación y las reacciones de equilibrio cuando hay dificultades, restablecer un patrón correcto de marcha, reducir la cantidad de energía empleada para caminar (los amputados transfemorales usan hasta un

50 % más de energía que las personas no amputadas) y educar a los pacientes en la realización de actividades de la vida diaria como sentarse y subir y bajar escaleras. Todo esto ayudará a los amputados a volver a sentirse seguros de sí mismos y a desempeñar activamente un papel en la sociedad. Es importante que los ejercicios se desarrollen paulatinamente, a fin de reducir el riesgo de abrasiones en la piel y las consiguientes demoras en el proceso de rehabilitación. Un modo gradual de aplicación de los ejercicios también reducirá al mínimo los defectos o patrones erróneos en la marcha, que entorpecen la restauración funcional.

En la rehabilitación de la marcha en pacientes que requieren prótesis, pueden aparecer los siguientes patrones erróneos: rotación interna o externa del pie, inclinación lateral del tronco, asimetría en la longitud de los pasos, aumento de la base de sustentación, marcha en abducción, elevación excesiva del talón sobre el suelo, braceo desigual, hiperextensión brusca de la rodilla, excesiva lordosis, flexión

acusada del tronco, acción de pistón exagerada del muñón y marcha de puntillas sobre la pierna indemne. Estos patrones deben evitarse y corregirse si aparecen.

En una primera fase, se rehabilita la marcha con la ayuda del fisioterapeuta y las barras paralelas hasta que el paciente sea capaz de caminar de forma autónoma y con seguridad sobre superficies lisas y niveladas. En función de la edad y del estado de salud general del paciente, puede ser necesario reeducar la marcha con la ayuda de bastones o muletas. Se continúa progresando en la dificultad de los ejercicios hasta que el paciente pueda caminar con seguridad sobre rampas y escaleras, aprendiendo a usar correctamente las barandas. Posteriormente, se realizan ejercicios con obstáculos, planos inestables y ejercicios de equilibrio más elaborados para educar al paciente a caminar con seguridad sobre terrenos irregulares. Se finaliza con ejercicios para adaptar la marcha a su entorno doméstico, laboral y al aire libre (p. ej., educar al paciente en el uso del transporte público). Debe instruirse al paciente y a la familia sobre los ejercicios que pueden ser efectuados en su domicilio, con el objetivo de mantener la actividad y los logros funcionales obtenidos.

Un ejemplo de progresión en los ejercicios para rehabilitar la marcha puede ser el siguiente:

- Entrenamiento específico para la marcha:
 - ✓ Paso adelante con la pierna sana (apoyo en ambas manos).
 - ✓ Paso atrás con la pierna sana (apoyo en ambas manos).
 - ✓ Paso adelante y atrás con la pierna sana (apoyo en ambas manos).
 - ✓ Paso adelante y atrás con la pierna sana (apoyo en una mano).
 - ✓ paso adelante y atrás con la pierna san (sin apoyo).
 - ✓ Paso adelante con la pierna con prótesis (apoyo en ambas manos).
 - ✓ Paso adelante y atrás con la pierna con prótesis (apoyo en ambas manos).
 - ✓ Paso atrás con la pierna con prótesis (apoyo en ambas manos).
 - ✓ Paso adelante con la pierna con prótesis (apoyo en una mano).
 - ✓ Paso atrás y adelante con la pierna con prótesis (sin apoyo).
 - ✓ Marcha entre las barras paralelas (apoyo en una mano).
 - ✓ Marcha entre las barras paralelas (sin apoyo).

- Ejercicios avanzados:

- ✓ Hacer rebotar una pelota (posición estacionaria).
 - ✓ Hacer rebotar una pelota (caminando)
 - ✓ Mantener un bastón en equilibrio.
 - ✓ Equilibrio sobre la pierna con prótesis.
 - ✓ Caminar sobre una superficie irregular.
 - ✓ subir y bajar una pendiente.
 - ✓ Saltar (sólo para amputados por debajo de la rodilla).
 - ✓ Andar rápido y en algunos pacientes empezar a correr.
- Ejercicios funcionales:
 - ✓ Levantarse de una silla.
 - ✓ subir escaleras.
 - ✓ Bajar escaleras: paso adelante con la pierna sana (para amputados por arriba de la rodilla).
 - ✓ Bajar escaleras: paso adelante con la pierna sana (para amputados por debajo de la rodilla).
 - ✓ Sentarse en el suelo y levantarse (método 1: hacia adelante).
 - ✓ Sentarse en el suelo y levantarse (método 2: hacia atrás).
 - ✓ Sentarse en una silla (para amputados bilaterales).
 - ✓ Recostarse (para amputados bilaterales).
 - ✓ Cargar un peso.

Dentro del programa de rehabilitación, se puede incorporar el baile. Bailar es una actividad muy fácil de adaptar al estado de salud general del paciente y a las distintas fases de rehabilitación. es un ejercicio creativo, útil y muy divertido para trabajar la coordinación y el control postural.

Dolor del miembro fantasma

El 60-80 % de los amputados pueden manifestar dolor del miembro fantasma. El paciente presenta dolor en el lugar donde el miembro físicamente ya no está. El miembro fantasma doloroso ha sido explicado por mecanismos periféricos (neuronas, puntos gatillo, prótesis inadecuadas), vías aferentes simpáticas, mecanismos psicológicos (alteraciones psicoemocionales que provocan o aumentan el dolor fantasma) y mecanismos centrales activados a través de la pérdida de entradas sensoriales. Respecto a los mecanismos centrales, cabe recordar que el cuerpo está

representado en las áreas corticales sensitivas y motoras. El homúnculo de Penfield consiste en un mapa corporal, una representación de la superficie del cuerpo en el cerebro. Según Ramachandran, cuando un miembro es amputado, se producen desorganizaciones en el mapa cortical de ese miembro por falta de *inputs* sensoriales. Ésta puede ser una de las hipótesis que explicaría el dolor del miembro fantasma. Existen ensayos clínicos con un nivel de evidencia moderado que demuestran que, utilizando un espejo como terapia ("*mirror therapy*"), el dolor del miembro fantasma desaparece. La terapia consiste en colocar el muñón escondido detrás de un espejo; la extremidad sana se coloca frente al espejo. el paciente observa el espejo en el cual se refleja la extremidad sana y tiene la ilusión óptica de tener de nuevo dos miembros sanos. Esta retroalimentación visual puede reorganizar de nuevo el mapa cortical y disminuir el dolor del paciente. en función de los protocolos que aparecen en los ensayos clínicos, la sesión de la "*mirror therapy*" puede oscilar entre 15 y 60 minutos; se aplica una o dos veces por día, durante 4-8 semanas y siempre como complemento al tratamiento convencional. La terapia es simple, económica y con resultados espectaculares. No obstante, son necesarios ensayos clínicos de mayor calidad para seguir investigando sobre el efecto analgésico de la "*mirror therapy*".

Finalmente, cabe apuntar que, durante todo el proceso de rehabilitación, el fisioterapeuta desempeña un papel psicológico muy importante para la aceptación de la amputación.

BIBLIOGRAFÍA

1. Viadé J. Pie diabético: guía práctica para la prevención, evaluación y tratamiento. 1ª ed. Madrid: Editorial Médica Panamericana; 2006.
2. Nieto E. Cirugía podológica: técnicas de mínima incisión. 1ª ed. Madrid: Mileto Ediciones; 2004.
3. Prado M, Ripoll PL, Golano P. Cirugía percutánea del pie: técnicas quirúrgicas, indicaciones, bases anatómicas. 1ª ed. Barcelona: Masson; 2003.
4. Barouk LS. Weil's metatarsal osteotomy in the treatment of metatarsalgia. *Orthopade* 1996;25(4):338-44.
5. Cavanagh PR, Ulbrecht JS. Plantar pressure in the diabetic foot. En: Sanmarco GJ, ed. *The foot in diabetes*. Filadelfia: Lea & Febiger; 1991. p. 54-70.

6. Carranza Bencano A. Cirugía de la luxación recidivante de los tendones peroneos. En: Núñez-Samper M, Llanos LF, Viladot R, eds. Técnicas quirúrgicas en cirugía del pie. 1ª ed. Barcelona: Masson; 2003. p.237-42.
7. American Diabetes Association Clinical Practice Recommendations. Diabetes Care 2003;26:33-50.
8. High RM, McDowell DE, Savin RA. A critical review of amputation in vascular patients. J Vasc Surg 1984;1(5):653-5.
9. Powell TW, Burnham SJ, Johnson G Jr. Second leg ischemia. Lower extremity bypass versus amputation in patients with contralateral lower extremity amputation. Am Surg 1984;50(11):577-80.
10. Stuck RM, Sage R, Pinzur M, Osterman H. Amputations in the diabetic foot. Clin Podiatr Med Surg 1995;12(1):141-55.
11. Whitehouse FW, Jurgensen C, Block MA. The later life of the diabetic amputee. Another look at fate of the second leg. Diabetes 1968;17(8):520-1.
12. Salazar-Agorria A, Gómez-Vivanco M, Vega de Céniga M, Baquer-Miravete M, Estallo-Laliena L, Izaguirre-Loroño M, et al. Pronóstico funcional tras amputación mayor por causa isquémica en pacientes con deambulación previa. Angiología 2007;59(2):139-45.
13. Malone JM, Moore W, Leal JM, Childers SJ. Rehabilitation for lower extremity amputation. Arch Surg 1981;116(1):93-8.
14. Ertl JP. Amputations of the lower extremity [Internet]. Nueva York: Medscape Reference; 2011 [actualizado: 30 de mayo de 2012]. Disponible en: <http://emedicine.medscape.com/article/1232102-overview#a0104>.
15. Kazmers M, Satiani B, Evans WE: Amputation level following unsuccessful distal limb salvage operations. Surgery 1980;87(6):683-7.
16. Veith FJ, Gupta SK, Samson RH, Scher LA, Fell SC, Weiss P, et al. Progress in limb salvage by reconstructive arterial surgery combined with new or improved adjunctive procedures. Ann Surg 1981; 194(4):386-401.
17. Taylor SM, Kalbaugh CA, Blackhurst DW, Hamontree SE, Cull DL, Messich HS, et al. Preoperative clinical factors predict postoperative functional outcomes after major

lower limb amputation: an analysis of 553 consecutive patients. *J Vasc Surg* 2005;42(2): 227-35.

18. Androes MP, Kalbaugh CA, Taylor SM, Blackhurst DW, McClary GE Jr, Gray BH, et al. Does a standardization tool to direct invasive therapy for symptomatic lower extremity peripheral arterial disease improve outcomes? *J Vasc Surg* 2004;40(5):907-15.
19. Barry DC, Sabacinski KA, Habershaw GM, Giurini JM, Chrzan JS. Tendo Achillis procedures for chronic ulcerations in diabetic patients with transmetatarsal amputations. *J Am Podiatr Med Assoc* 1993;83(2):96-100.
20. Tisi PV, Callam MJ. Type of incision for below knee amputation. *Cochrane Database Syst Rev* 2004;(1): CD003749.
21. Martorell F. *Angiología*. 1ª ed. Barcelona: Salvat; 1967.
22. Cox PS, Williams SK, Weaver SR. Life after lower extremity amputation in diabetics. *West Indian Med J* 2011;60(5):536-40.
23. Buijck BI, van Eijk MS, Zuidema SU, Gerritsen DL, Kooptmans RT, van der Linde H. Determinants of quality of life in older adults after lower limb amputation and rehabilitation in skilled nursing facilities. *J Am Geriatr Soc* 2012;60(4):796-8.
24. Hakimi KN. Pre-operative rehabilitation evaluation of the dysvascular patient prior to amputation. *Phys Med Rehabil Clin N Am* 2009;20(4):677-88.
25. Hordacre B, Birks V, Quinn S, Barr C, Patrilli BL, Crotty M. Physiotherapy rehabilitation for individuals with lower limb amputation: a 15-year clinical series. *Physiother Res Int* 2012 [en prensa].
26. Engstrom B, Van de Ven C, eds. *Therapy for amputees*. 3ª ed. Londres: Churchill Livingstone; 1999.
27. Janchai S, Boonhong J, Tiamprasit J. Comparison of removable rigid dressing and elastic bandage in reducing the residual limb volume of below knee amputees. *J Med Assoc Thai* 2008;91(9):1441-6.
28. Sage RA. Risk and prevention of reulceration after partial foot amputation. *Foot Ankle Clin* 2010;15(3): 495-500.
29. Janisse DJ, Janisse EJ. Shoes, orthoses, and prostheses for partial foot amputation and diabetic foot infection. *Foot Ankle Clin* 2010;15(3):509-23.
30. Uustal H. Prosthetic rehabilitation issues in the diabetic and dysvascular amputee. *Phys Med Rehabil Clin N Am* 2009;20(4):689-703.

31. Marks RM, Long JT, Exten EL. Gait abnormality following amputation in diabetic patients. *Foot Ankle Clin* 2010;15(3):501-7.
32. Flor H. Phantom-limb pain: characteristics, causes, and treatment. *Lancet Neurol* 2002;1(3):182-9.
33. Ramachandran VS, Hirstein W. The perception of phantom limbs. The D. O. Hebb lecture. *Brain* 1998; 121 (Pt 9): 1603-30